Orphanet Journal of Rare Diseases

BioMed Central

Reseña

Open Access

Distrofia de conos y bastones

por Christian P Hamel*

Dirección: Inserm U. 583, Physiopathologie et thérapie des déficits sensoriels et moteurs, Institut des Neurosciences de Montpellier, BP 74103, 80 av. Augustin Fliche, 34091 Montpellier Cedex 05, Francia

E-mail: Christian P Hamel* - hamel@montp.inserm.fr

* Autor correspondiente

Fecha de publicación: 1 de febrero de 2007

Orphanet Journal of Rare Diseases 2007, **2**:7 doi:10.1186/1750-1172-2-7

Este artículo está disponible en: http://www.OJRD.com/content/2/1/7

Recibido: 18 de diciembre de 2006

Aceptado: 1 de febrero de 2007

© 2007 Hamel; licenciatario de BioMed Central Ltd.

Este es un artículo de libre acceso distribuido a tenor de los términos de la Creative Commons Attribution License (http://creativecommons.org/licenses/by/2.0), que permite un uso no restringido, la distribución y reproducción mediante cualquier medio, siempre y cuando la obra original esté adecuadamente citada.

Resumen

Las distrofias de conos y bastones (CRD, por sus siglas en inglés) (prevalencia 1/40.000) son distrofias retinales heredadas que pertenecen al grupo de retinopatías pigmentarias. Estas distrofias están caracterizadas por depósitos de pigmento retinal visibles en una oftalmoscopia (también conocida como fundoscopia o examen de fondo de ojo), predominantemente localizados en la región macular. La típica Retinosis Pigmentaria, también conocida como distrofia de bastones y conos (RCD, por sus siglas en inglés), es el resultado de una pérdida primaria en fotorreceptores de los bastones, posteriormente seguida de una pérdida secundaria en fotorreceptores de los conos. Las CRD, en cambio, reflejan una secuencia de hechos opuesta. Las distrofias de conos y bastones o CRD se caracterizan por una participación primaria de los conos, o, a veces, por una pérdida concomitante de tanto conos como bastones que explica los síntomas predominantes de las CRD: disminución de la agudeza visual, defectos de visión cromática, fotoaversión y sensibilidad reducida en el campo visual central, seguidos posteriormente de una pérdida progresiva en la visión periférica y de ceguera nocturna. El curso clínico de las CRD generalmente es más grave y rápido que el de las RCD, conduciendo a una ceguera legal y una discapacidad más tempranas. Sin embargo, en la última etapa, las CRD no se diferencian de las RCD. Las CRD no suelen ser sindrómicas, pero también pueden formar parte de algunos síndromes, como el síndrome de Bardet Biedl y la Ataxia espinocerebelosa tipo 7 (AEC7). Las CRD no sindrómicas son genéticamente heterogéneas (hasta ahora se han identificado diez genes y 3 loci). Los principales cuatro genes causativos involucrados en la patogénesis de las CRD son el ABCA4 (que causa la enfermedad de Stargardt y también entre el 30% y el 60% de las CRD autosómicas recesivas), el CRX y el GUCY2D (que son responsables de muchos casos notificados de CRD autosómicas dominantes), y el RPGR (que causa alrededor de 2/3 de la RP ligada al cromosoma X y también un porcentaje indeterminado de CRD ligadas al cromosoma X). Es probable que mutaciones altamente perjudiciales en genes que de otra manera causarían RP o distrofia macular también puedan conducir a CRD. El diagnóstico de las CRD se basa en la historia clínica, la oftalmoscopia y el electrorretinograma. El diagnóstico molecular puede realizarse para algunos genes y siempre se aconseja la asesoría genética. Hoy en día, no existe un tratamiento que interrumpa la evolución de la enfermedad o restaure la visión y el pronóstico visual es pobre. La gestión de la enfermedad tiene el objetivo de decelerar el proceso degenerativo, tratando las complicaciones y ayudando a los pacientes a lidiar con el impacto social y psicosocial de la ceguera.

Nombre de la enfermedad

Distrofia de conos y bastones (CRD)

Definición y criterios de diagnóstico

Las distrofias de conos y bastones (CRD, por sus siglas en inglés) son distrofias retinales heredadas que pertenecen al grupo de retinopatías pigmentarias.

Síntomas funcionales

- Disminución de la agudeza visual es el síntoma más temprano
- También ocurre en una fase temprana la fotofobia
- Discromatopsia frecuente
- Más adelante, ceguera nocturna

Campo Visual

- El escotoma (zona de pérdida de campo visual) central aparece primero, impidiendo la lectura fluida
- Siguen pérdidas fragmentarias de la visión periférica
- Se produce una pérdida de visión grave que ocurre antes que en la RP

Fondo de ojo

- En una fase temprana, los únicos síntomas pueden ser una mácula de aspecto normal o pequeñas lesiones maculares y palidez del disco óptico
- Depósitos pigmentarios que se asemejan a espículas óseas, frecuentemente en el área macular
- Debilitamiento de los vasos retinales
- Palidez cérea del disco óptico
- Diversos grados de atrofia retinal

Electrorretinograma (ERG)

- Síntomas tempranos antes de la reducción de la amplitud son el cambio del tiempo implícito de respuesta de parpadeo (entre los picos a- y b- de la onda) a 30 Hz, junto con una respuesta fotópica (a un solo flash) de las ondas a- y b- retardada.
- Disminución importante de las amplitudes de las ondas a- y b-.
- Participación predominante de las respuestas fotópicas (conos) sobre las escotópicas (bastones).

Epidemiología

Se estima una frecuencia de las CRD de 1/40.000 (por tanto, las CRD son diez veces menos frecuentes que la RP) [1].

Descripción clínica

Distrofias de conos y bastones no sindrómicas

Las CRD se presentan primero como una enfermedad macular o como una retinopatía difusa con predominio de la participación macular. En contraste con los síntomas de las RCD (retinosis pigmentaria típica), resultantes de una predominancia en la participación de los bastones, como por ejemplo la ceguera nocturna y la pérdida de visión periférica, los síntomas clínicos de las CRD reflejan una participación predominante de los conos, lo que conduce a una agudeza visual menor y una pérdida de la sensibilidad en el campo visual central. Esto concuerda con la descripción original de la entidad CRD en la que la pérdida de conos precede a la degeneración de los bastones. Sin embargo, en algunos casos, la retinopatía difusa afecta de forma simultánea a conos y bastones, resultando en ceguera nocturna y pérdida de agudeza visual. Estos casos también pueden ser considerados como CRD, aunque se solapen con otras entidades (ver diagnóstico diferencial). En general, las CRD son más graves que las RCD porque la pérdida de autonomía de los pacientes ocurre antes. Es conveniente describir dos etapas en el curso de las enfermedades CRD.

En la primera etapa, el principal síntoma es la agudeza visual disminuida, que suele ser descubierta en edad escolar, en la primera década de vida y que no mejora significativamente con gafas. Los pacientes a menudo presentan desviación en la mirada para proyectar imágenes en regiones parafoveales de su retina que están menos dañadas. Junto con este síntoma, hay una intensa fotofobia y un grado variable de discromatopsia. En contraste, los pacientes no mencionan la ceguera nocturna o, cuando está presente, nunca es tan prominente como la disminución de la agudeza visual. Las pruebas realizadas en el campo visual muestran escotomas centrales, mientras que la periferia está libre. Como resultado, los pacientes no presentan dificultades para moverse. La oftalmoscopia muestra depósitos de pigmento y diversos grados de atrofia retinal en la región macular (Figura 1). Los vasos retinales suelen ser normales o estar moderadamente debilitados. El disco óptico a menudo se presenta pálido en fases tempranas, particularmente en el lado temporal, lo que explica el haz de fibras maculares. En esta fase, la cuestión es diferenciar las CRD de las distrofias maculares como la enfermedad de Stargardt, las distrofias de conos y otras condiciones maculares poco comunes. Investigaciones adicionales ayudan al diagnóstico. Primero, la angiografía fluoresceínica y la autoflorescencia del fondo de ojo muestran que la retina periférica también participa con heterogeneidad en la fluorescencia, pero en un grado menor que la mácula. Segundo, el electrorretinograma (ERG) muestra un cambio en el tiempo implícito de las respuestas de los conos, seguido de una disminución en las respuestas tanto de conos como de bastones. La respuesta de los conos se ve afectada de forma más grave que la de los bastones.

En la segunda etapa, la ceguera nocturna se vuelve más evidente y la pérdida en el campo visual periférico progresa. Por tanto, los pacientes tienen dificultades para moverse de forma autónoma. Además, la agudeza visual sigue disminuyendo hasta un nivel en el que leer ya no es posible.

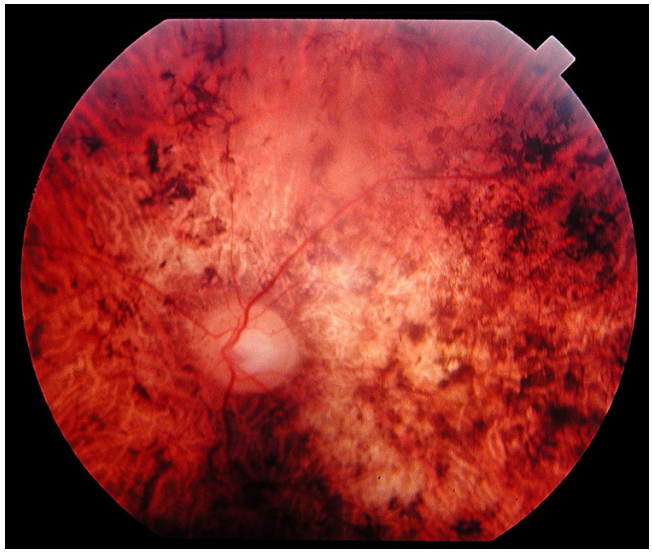

Figura 1
Fondo de ojo de un paciente de 45 años con distrofia de conos y bastones con una mutación en el gen ABCA4 que le produce una pérdida funcional (E1087X). Cabe destacar la presencia de depósitos pigmentarios de diversas formas en el polo posterior con atrofia de la retina, mientras que la retina se presenta menos dañada en la periferia (parte superior de la fotografía).

El nistagmo aparece a menudo. En esta fase, los pacientes presentan una ceguera legal (agudeza visual <1/20), aunque grandes partes del campo periférico visual se mantengan.

Distrofias de conos y bastones sindrómicas.
Hay algunos síndromes en los que la degeneración retinal aparece característicamente en las CRD más que en la RP típica.

- **El síndrome de Bardet-Biedl** es una enfermedad autosómica recesiva con una prevalencia que oscila de 1/13.500 a 1/60.000. Asocia la distrofia retinal con la polidactilia postaxial, obesidad, hipogenitalismo, deficiencia mental o retraso psicomotriz moderado y anomalías renales que pueden conducir a un fallo renal. La distrofia retinal se suele describir como una RCD pero se han notificado muchas variantes con una participación macular importante (Figura 2), indicando una CRD [2]. De hecho, los pacientes que sufren el síndrome de Bardet-Biedl (BBS, por sus siglas en inglés) tienen el tipo difuso de CRD. En nuestra experiencia, siempre presentan una participación macular, con agudeza visual disminuida, fotofobia e hiperfluorescencia foveomacular en la angiografía fluoresceínica. El diagnóstico de distrofia retinal a menudo se realiza en la primera década de vida y la ceguera legal se alcanza antes de los 20 años, aunque hay formas moderadas de la enfermedad. El diagnóstico puede ser difícil cuando el cuadro clínico está incompleto. En este caso, la presencia de un CRD es un síntoma importante. Hasta ahora, se han descubierto doce genes que codifican proteínas del BBS involucrados en la estructura ciliar.

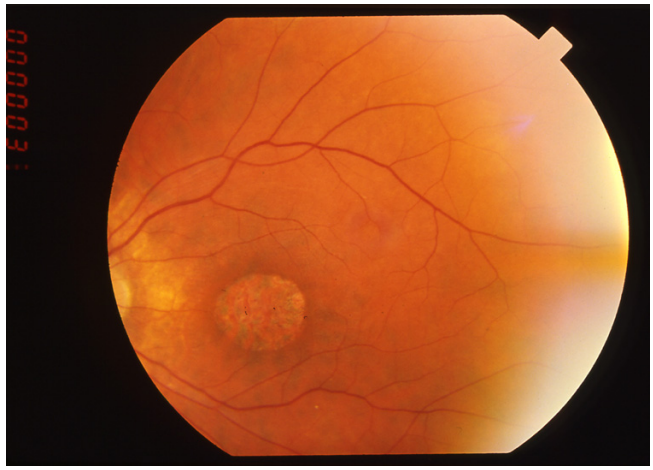

Figura 2
Fondo de ojo de un paciente de 31 años con síndrome de Bardet-Biedl. La retina periférica no muestra ninguna lesión grande pero la mácula es atrófica.

- La Ataxia Espinocerebelosa tipo 7 es una degeneración espinocerebelosa autosómica dominante producida por las expansiones de poliglutamina en la proteína ataxina. La enfermedad retinal a menudo comienza con una mácula granular extendiéndose progresivamente a toda la retina, mientras que la mácula se vuelve atrófica (Figura 3) [3]. Inicialmente, la enfermedad a menudo se presenta como una distrofia retinal aislada; la participación macular característica y la importancia del deterioro visual en un paciente que antes veía bien deberían conducir a investigaciones neurológicas.

- **Enfermedades ectodérmicas.** Las CRD a veces se dan en:

❍ *Amelogénesis imperfecta*. Se refiere a varias condiciones en las que el esmalte dental es anómalo. Una forma de amelogénesis imperfecta con herencia autosómica recesiva (OMIM # 217080) se asocia a las CRD y a los dientes con una forma anómala [4-6].

❍ *Hipotricosis con distrofia macular juvenil* [7]. Se trata de una forma poco común de alopecia autosómica recesiva asociada a la distrofia macular. Normalmente, la discapacidad retinal está restringida a la mácula pero en algunos casos se ha notificado como una CRD.

❍ *Síndromes dismórficos:* Las CRD han sido detectadas en displasia espondilometafisaria [9] y en labio leporino [10].

❍ *Disfunciones metabólicas:* Se ha notificado que las CRD se dan en varias enfermedades metabólicas (anemia megaloblástica sensible a la tiamina [11,12]; se ha informado de un caso con una mutación mitocondrial (T8993G) [13]. Además, la Enfermedad de Refsum Infantil (IRD, por sus siglas en inglés) con ácido fitánico aumentado y retinopatía pigmentaria se asocia con una

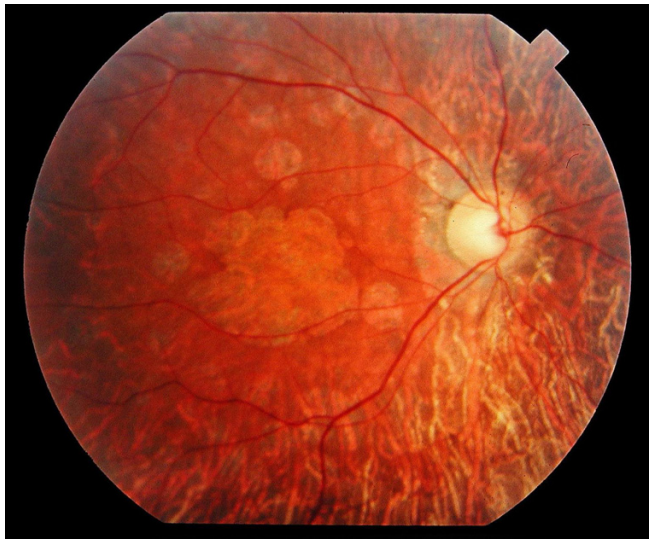

Figura 3.
Fondo de ojo de un paciente de 34 años con CRD debida a una Ataxia Espinocerebelosa de Tipo 7 (SCA7). Cabe destacar que el área macular, así como la periferia media son atróficas.

característica e importante participación macular. También en el síndrome de Alport (sordera, nefritis progresiva), el fondo de ojo muestra motas blanquecinas como cristales alrededor de la mácula más que una retinopatía pigmentaria auténtica.

Etiología de las CRD no sindrómicas

Las CRD no sindrómicas son, como la RP típica, genéticamente heterogéneas. Se han notificado tres tipos de herencia mendeliana. Hoy en día, hay 13 genes responsables de las CRD no sindrómicas (10 clonados, 3 mapeados). Estos genes pueden clasificarse en varias categorías.

La primera categoría incluye genes en su mayoría responsables de los casos de CRD. El gen predominante codifica la proteína de homeosecuencia CRX, que controla la diferenciación de las células fotorreceptoras de los conos y bastones y su supervivencia. La mayoría de mutaciones en la CRX provocan CRD autosómica dominante, con una prevalencia estimada del 5 al 10 % de CRD dominantes [14,15]. La gravedad de la enfermedad es altamente variable con algunos casos moderados y algunos casos muy graves. De hecho, en este extremo del espectro, ha habido algunas notificaciones de Amaurosis Congénita de Leber dominante (LCA) provocada por mutaciones en la CRX [16,17], una condición que usualmente es recesiva, así como algunas retinosis pigmentarias. Dos otros genes han sido encontrados únicamente en CRD. Estos son RIM1, localizado en una familia con CRD autonómica dominante [18] y HRG4, encontrado en una familia con herencia incierta [19]. Es interesante observar que ambas proteínas codificadas están involucradas con la transmisión sináptica de los fotorreceptores.

La segunda categoría incluye genes que en su mayor parte han sido encontrados en distrofias maculares. Hoy en día, comprende esencialmente un gen, el ABCA4, que participa en el metabolismo de los retinoides y causa la enfermedad de Stargardt. Las mutaciones en el gen ABCA4 son las responsables del 30 al 60 % de los casos de CRD autosómicas recesivas [20-25]. En algunos casos, la enfermedad comienza como una distrofia macular de Stargardt, que pronto se extiende a la periferia. En otros casos, la enfermedad comienza como una retinopatía difusa con predominio de la participación macular. Se ha demostrado que las mutaciones en el gen ABCA4 ligadas a las CRD con mutaciones sin sentido, a menudo en ambos alelos, mientras que las mutaciones que provocan cambios en los aminoácidos se encuentran de manera más frecuente en la enfermedad de Stargardt. Esto sugiere que más mutaciones sin sentido nocivas se asocian a más condiciones graves como CRD [26]. Pertenecientes a esta segunda categoría, las mutaciones de GUCA1A han sido descritas en una familia con CRD autosómica dominante, mientras que el resto de mutaciones de GUCA1A son responsables de distrofias de los conos. El gen GUCA1A codifica una proteína que activa la guanilata ciclasa (GC) [27]. La propia GC participa a veces en las CRD (ver más abajo).

La tercera categoría incluye dos genes encontrados en su mayoría en casos de RP. Uno de ellos codifica la proteína periferina/RDS y usualmente está relacionado con la RP autosómica dominante. Se sabe que hay variaciones fenotípicas inter- e intrafamiliares con mutaciones en el gen RDS que son relativamente moderadas en comparación con las CRD autosómicas recesivas, a medida que la autonomía de los pacientes se conserva al principio de la edad adulta. El otro gen codifica la RPGR (implicada en el transporte de la opsina, particularmente en la opsina de los conos). El RPGR es el gen causativo principal de las RP ligadas al cromosoma X, pero también justifica algunas de las CRD ligadas al cromosoma X con su locus referido como COD1 o CORDX1 [29] y distrofias de los conos. Respecto a las RP, las CRD causadas por mutaciones en el gen RPGR son graves y se diagnostican a una edad temprana. Además del RDS y el RPGR, el gen CACNA1F, cuyas mutaciones conducen a una ceguera nocturna estacionaria congénita ligada al cromosoma X, se ve mutado en una familia finesa de CRD previamente mapeado como CORDX3 (o COD 4) [30].

La cuarta categoría incluye genes encontrados en la amaurosis congénita de Leber (LCA, por sus siglas en inglés). Hoy en día, hay tres familias conocidas de CRD con mutaciones en el gen RPGRIP1 [31] (herencia autosómica recesiva) y AIPL1 [32] (herencia autosómica dominante). Estos genes normalmente están implicados en la patogénesis de la LCA. También se han notificado varias familias de CRD con mutaciones en el GUCY2D [33,34], que es el principal gen causante de la LCA. En contraste con los pacientes de LCA, los pacientes con CRD que presentan mutaciones en el GUCY2D tienen una condición dominante, estando las mutaciones restringidas al exón 13 codificando el dominio de dimerización de la guanilata ciclasa.

Hay loci por los cuales el gen sigue siendo clonado. Para las CRD autosómicas dominantes, el gen CORD1 (localización indeterminada) ha sido encontrado en una familia danesa con CRD y retardo mental [35]. El CORD4 ha sido mapeado en una familia canadiense con CRD asociada a neurofibromatosis [36]. Para las CRD autosómicas recesivas, hay genes CORD8 mapeados en una familia paquistaní [37] y CORD9 en una familia brasileña [38]. Para las CRD ligadas al cromosoma X, el CORDX2 ha sido mapeado a Xq27 [39].

En su conjunto, parece que la mayoría de genes responsables de las CRD están implicados en otros tipos de distrofias retinales, incluyendo RP, distrofias maculares y de los conos, por tanto posicionando a las CRD en el centro del vasto abanico de distrofias retinales. Por tanto, se puede especular que cualquier gen que cause una distrofia retinal puede potencialmente estar implicado en la patogénesis de la CRD y el desafío consiste en comprender los mecanismos subyacentes. Parece claro que las mutaciones nocivas de los genes de las distrofias retinales pueden causar enfermedades muy graves, y por tanto las CRD. Sin embargo, todavía no está claro por qué en algunas familias, algunos miembros presentan distrofia macular o RP, mientras que otros (con las mismas mutaciones) presentan CRD. De la misma manera, la pregunta de por qué algunas mutaciones en un gen conducen a CRD mientras que otras provocan RP, permanece sin resolver respecto a varios genes.

Métodos de diagnóstico

El diagnóstico clínico se basa en la disminución temprana de la agudeza visual, así como la fotofobia, lesiones en el fondo de ojo, resultados hipovoltaicos de electrorretinograma (ERG) con participación predominante de los conos y empeoramiento progresivo de estos síntomas. El ERG de campo completo es la prueba clave, particularmente cuando los pacientes son asintomáticos y muestran un fondo de ojo normal en etapas tempranas. Es importante verificar el diagnóstico repitiendo las pruebas uno o dos años después del primer diagnóstico. El ERG multifocal puede ser útil para supervisar de forma precisa la funcionalidad de la retina central.

Hoy en día, no se realizan pruebas moleculares sistemáticas de forma rutinaria, dada la enorme heterogeneidad genética de la enfermedad. Sin embargo, se están desarrollando técnicas de investigación de las mutaciones rápidas a gran escala y varios laboratorios buscan mutaciones en los genes que participan de forma más frecuente, incluyendo el ABCA4, CRX, GUC1A; están surgiendo estrategias para probar en un corto periodo de tiempo varias docenas de genes para el ADN de un solo paciente [23,40].

En algunos casos, el diagnóstico molecular de ciertos genes se realiza en los laboratorios que los descubrieron.

El diagnóstico diferencial de las CRD no sindrómicas con otras retinopatías pigmentarias

Las CRD suelen estar claramente diferenciadas de las retinopatías periféricas primarias y de las distrofias maculares.

Sin embargo, las CRD a veces pueden compartir características con varias entidades clínicas.

Retinosis pigmentaria

• *RP típica (distrofia de bastones y conos, RCD).* En las RCD típicas, el diagnóstico es sencillo porque el primer síntoma es la ceguera nocturna. Este síntoma usualmente permanece aislado durante varios años con agudeza visual normal antes de que la pérdida de visión a la luz del día se haga evidente. En el fondo de ojo, los depósitos del pigmento están localizados en la periferia.

• *RP con participación macular temprana.* En algunos casos, las RCD típicamente presentan una progresión lenta pero la participación macular ocurre bastante temprano, con cierta pérdida de la agudeza visual. El diagnóstico de las RCD se ve apoyado por un historial clínico caracterizado por la ceguera nocturna predominante y una participación importante de los bastones en el electrorretinograma.

• *RP temprana o tardía.* En casos asociados a una aparición temprana y grave de RCD, la disminución de la agudeza visual con participación macular también puede ocurrir de forma temprana. De nuevo es importante determinar qué síntoma, ya sea ceguera nocturna o pérdida en la visión central, ha aparecido antes en el curso de la enfermedad, y realizar un electrorretinograma. El diagnóstico puede ser particularmente difícil cuando los pacientes examinados se encuentran en una fase avanzada de la enfermedad. En este periodo, los cambios típicos en el ERG son indetectables.

• *Amaurosis congénita de Leber (LCA)*

La enfermedad se asocia a un alto grado de discapacidad visual, que ya está presente en el nacimiento y aparece como una enfermedad con participación predominante bien de bastones o de conos, o de ambos. Los síntomas fundamentales de la enfermedad son nistagmo, baja fijación y reactividad a la luz, agudeza visual por debajo de 1/20 y ERG plano. El diagnóstico diferencial de CRD con aparición temprana puede ser difícil porque ambas enfermedades comparten los mismos síntomas clínicos. La presencia de un lapso de tiempo de varios años antes del empeoramiento dramático de la discapacidad visual permitirán clasificar la enfermedad como CRD en vez de LCA.

• *Maculopatías*

Las maculopatías grandes y extendidas pueden ser difíciles de diferenciar de la CRD de aparición tardía o la RP. En todos los casos, el ERG de campo completo es una investigación clave.

• *La enfermedad de Stargardt*

Es una maculopatía en la que la retina periférica suele permanecer libre de lesiones. La enfermedad es fácil de diagnosticar con la presencia de motas amarillas (también llamadas *flecks*) que pueden cubrir todo el fondo de ojo (fundus flavimaculatus), lesiones maculares hiperfluorescentes (ojo de toro) y coroide oscuro en la angiografía fluoresceínica. Sin embargo, hay lesiones extendidas en algunos casos de aparición tardía de la enfermedad de Stargardt, y además, una parte de las CRD están causadas por el "gen de Stargardt", el ABCA4. En esos casos, la CRD de aparición temprana puede ser similar a la enfermedad de Stargardt, pero, al cabo de una década, aparecen los síntomas de participación periférica.

• *Distrofias de los conos*. Los bastones permanecen normales en estas enfermedades. Los síntomas clínicos principales son pérdida de la agudeza visual, fotofobia, discromatopsia, y participación exclusiva de los conos en el ERG. Sin embargo, en algunas distrofias de los conos, puede haber participación de los bastones, particularmente en fases avanzadas. En contraste con las CRD, los bastones, al menos en parte, se mantienen, aunque no son registrables en la CRD avanzada. Otro síntoma es la ausencia de lesiones maculares durante muchos años, aunque la agudeza visual disminuye.

• *Enfermedades retinales estacionarias*

Se trata esencialmente de acromatopsia, que se diagnostica principalmente en base a la participación de los conos (aunque los bastones no son totalmente normales), la ausencia de evolución de la enfermedad y el fondo de ojo normal.

Asesoría genética

Una vez establecido el diagnóstico de las CRD, los pacientes deberían ser informados y se recomiendan las encuestas familiares. Siempre se aconseja asesoría genética, puesto que en las CRD pueden encontrarse todas las formas genéticas. Es siempre necesario un diagnóstico fenotípico preciso y es particularmente útil en ausencia de historial familiar o en casos esporádicos.

Diagnóstico prenatal

El diagnóstico prenatal puede realizarse en familias en las que el gen responsable ha sido identificado. Sin embargo, el diagnóstico prenatal (amniocentesis o biopsia corial) despierta un problema ético: si los riesgos de la investigación asociados con estos procedimientos prenatales invasivos están justificados si no se trata de una enfermedad que ponga en riesgo la vida.

Gestión de la enfermedad incluyendo tratamiento

Actualmente, no existe tratamiento que interrumpa la evolución de las retinopatías pigmentarias o restaure la visión. Sin embargo, hay varias estrategias terapéuticas dirigidas a decelerar el proceso degenerativo (protección a la luz, vitaminoterapia), tratando las complicaciones como cataratas, edema macular, inflamación, y ayudando a los pacientes a lidiar con el impacto social y psicológico de la ceguera. De hecho, la gestión de las CRD no es diferente de la de la RP típica. Debería realizarse un énfasis particular en filtrar los espectáculos para minimizar la fotofobia y en la ayuda a la baja visión. Los pacientes a menudo presentan una discapacidad visual grave o ceguera legal para el final de su segunda década de vida. Por tanto, es importante que su educación se concentre en una ocupación profesional adaptada (enseñanza, actividades basadas en el ordenador, fisioterapia).

Cuestiones sin resolver

Los genes clonados solo son responsables de una pequeña parte de los casos de CRD autosómica dominante y probablemente de la mitad de los casos de CRD autosómica recesiva. Por tanto, los genes todavía están por descubrir. Entender la función de las proteínas codificadas a menudo requiere muchos años. Hoy en día, está disponible una información sustancial sobre la función de una parte de las proteínas, aunque otras permanecen poco conocidas.

Un problema desafiante es la dilucidación de los pasos precisos que llevan de una mutación genética a la degeneración de los fotorreceptores. Los datos procedentes de modelos animales y estudios clínicos sugieren que los fotorreceptores mueren por apoptosis a un ritmo lineal a lo largo de la vida (llamada la hipótesis del único golpe –"*one-hit hipothesis*"-), implicando que tienen una probabilidad dada de sufrir apoptosis que permanece constante desde las fases tempranas a las fases avanzadas de la enfermedad [41]. Para algunos genes o mutaciones graves, esta probabilidad será elevada, mientras que para otros será más baja. Los resultados de estudios experimentales y clínicos indican claramente que los mecanismos de degeneración de los fotorreceptores son múltiples. En todas las formas genéticas de CRD estudiadas hasta ahora, los datos son incompletos. Además, es probable que varias trayectorias apoptóticas estén relacionadas con la pérdida de fotorreceptores. Este conocimiento es crucial para diseñar los tratamientos. La eficacia de los tratamientos potenciales tiene que ser probada en modelos animales y en humanos. Por ejemplo, el tratamiento de sustitución génica en el gen RDS en ratones mejora la ultraestructura de los fotorreceptores, pero no hay un efecto significativo en la pérdida de las células fotorreceptoras [42].

Referencias

1. Hamel CP, Griffoin JM, Bazalgette C, Lasquellec L, Duval PA, Bareil C, Beaufrere L, Bonnet S, Eliaou C, Marlhens F, Schmitt-Bernard CF, Tuffery S, Claustres M, Arnaud B: **[Molecular genetics of pigmentary retinopathies: identification of mutations in CHM, RDS, RHO, RPE65, USH2A and XLRS1 genes].** *J Fr Ophtalmol* 2000, **23(10):**985-995.
2. Beales PL, Elcioglu N, Woolf AS, Parker D, Flinter FA: **New criteria for improved diagnosis of Bardet-Biedl syndrome: results of a population survey.** *J Med Genet* 1999, **36(6):**437-446.
3. Aleman TS, Cideciyan AV, Volpe NJ, Stevanin G, Brice A, Jacobson SG: **Spinocerebellar ataxia type 7 (SCA7) shows a cone-rod dystrophy phenotype.** *Exp Eye Res* 2002, **74(6):**737-745.
4. Downey LM, Keen TJ, Jalili IK, McHale J, Aldred MJ, Robertson SP, Mighell A, Fayle S, Wissinger B, Inglehearn CF: **Identification of a locus on chromosome 2q11 at which recessive amelogenesis imperfecta and cone-rod dystrophy cosegregate.** *Eur J Hum Genet* 2002, **10(12):**865-869.
5. Jalili IK, Smith NJ: **A progressive cone-rod dystrophy and amelogenesis imperfecta: a new syndrome.** *J Med Genet* 1988, **25(11):**738-740.
6. Michaelides M, Bloch-Zupan A, Holder GE, Hunt DM, Moore AT: **An autosomal recessive cone-rod dystrophy associated with amelogenesis imperfecta.** *J Med Genet* 2004, **41(6):**468-473.
7. Sprecher E, Bergman R, Richard G, Lurie R, Shalev S, Petronius D, Shalata A, Anbinder Y, Leibu R, Perlman I, Cohen N, Szargel R: **Hypotrichosis with juvenile macular dystrophy is caused by a mutation in CDH3, encoding P-cadherin.** *Nat Genet* 2001, **29(2):**134-136.
8. Samra D, Abraham FA, Treister G: **Inherited progressive cone--rod dystrophy and alopecia.** *Metab Pediatr Syst Ophthalmol* 1988, **11(1-2):**83-85.
9. Walters BA, Raff ML, Hoeve JV, Tesser R, Langer LO, France TD, Glass IA, Pauli RM: **Spondylometaphyseal dysplasia with cone-rod dystrophy.** *Am J Med Genet A* 2004, **129(3):**265-276.
10. Ausems MG, Wittebol-Post D, Hennekam RC: **Cleft lip and cone-rod dystrophy in a consanguineous sibship.** *Clin Dysmorphol* 1996, **5(4):**307-311.

11. Kipioti A, George ND, Hoffbrand AV, Sheridan E: **Cone-rod dystrophy in thiamine-responsive megaloblastic anemia.** *J Pediatr Ophthalmol Strabismus* 2003, **40(2):**105-107.
12. Meire FM, Van Genderen MM, Lemmens K, Ens-Dokkum MH: **Thiamine-responsive megaloblastic anemia syndrome (TRMA) with cone-rod dystrophy.** *Ophthalmic Genet* 2000, **21(4):**243-250.
13. Porto FB, Mack G, Sterboul MJ, Lewin P, Flament J, Sahel J, Dollfus H: **Isolated late-onset cone-rod dystrophy revealing a familial neurogenic muscle weakness, ataxia, and retinitis pigmentosa syndrome with the T8993G mitochondrial mutation.** *Am J Ophthalmol* 2001, **132(6):**935-937.
14. Freund CL, Gregory-Evans CY, Furukawa T, Papaioannou M, Looser J, Ploder L, Bellingham J, Ng D, Herbrick JA, Duncan A, Scherer SW, Tsui LC, Loutradis-Anagnostou A, Jacobson SG, Cepko CL, Bhattacharya SS, McInnes RR: **Cone-rod dystrophy due to mutations in a novel photoreceptor-specific homeobox gene (CRX) essential for maintenance of the photoreceptor.** *Cell* 1997, **91(4):**543-553.
15. Swain PK, Chen S, Wang QL, Affatigato LM, Coats CL, Brady KD, Fishman GA, Jacobson SG, Swaroop A, Stone E, Sieving PA, Zack DJ: **Mutations in the cone-rod homeobox gene are associated with the cone-rod dystrophy photoreceptor degeneration.** *Neuron* 1997, **19(6):**1329-1336.
16. Perrault I, Hanein S, Gerber S, Barbet F, Dufier JL, Munnich A, Rozet JM, Kaplan J: **Evidence of autosomal dominant Leber congenital amaurosis (LCA) underlain by a CRX heterozygous null allele.** *J Med Genet* 2003, **40(7):**e90.
17. Swaroop A, Wang QL, Wu W, Cook J, Coats C, Xu S, Chen S, Zack DJ, Sieving PA: **Leber congenital amaurosis caused by a homozygous mutation (R90W) in the homeodomain of the retinal transcription factor CRX: direct evidence for the involvement of CRX in the development of photoreceptor function.** *Hum Mol Genet* 1999, **8(2):**299-305.
18. Johnson S, Halford S, Morris AG, Patel RJ, Wilkie SE, Hardcastle AJ, Moore AT, Zhang K, Hunt DM: **Genomic organisation and alternative splicing of human RIM1, a gene implicated in autosomal dominant cone-rod dystrophy (CORD7).** *Genomics* 2003, **81(3):**304-314.
19. Kobayashi A, Higashide T, Hamasaki D, Kubota S, Sakuma H, An W, Fujimaki T, McLaren MJ, Weleber RG, Inana G: **HRG4 (UNC119) mutation found in cone-rod dystrophy causes retinal degeneration in a transgenic model.** *Invest Ophthalmol Vis Sci* 2000, **41(11):**3268-3277.
20. Briggs CE, Rucinski D, Rosenfeld PJ, Hirose T, Berson EL, Dryja TP: **Mutations in ABCR (ABCA4) in patients with Stargardt macular degeneration or cone-rod degeneration.** *Invest Ophthalmol Vis Sci* 2001, **42(10):**2229-2236.
21. Ducroq D, Rozet JM, Gerber S, Perrault I, Barbet D, Hanein S, Hakiki S, Dufier JL, Munnich A, Hamel C, Kaplan J: **The ABCA4 gene in autosomal recessive cone-rod dystrophies.** *Am J Hum Genet* 2002, **71(6):**1480-1482.
22. Fishman GA, Stone EM, Eliason DA, Taylor CM, Lindeman M, Derlacki DJ: **ABCA4 gene sequence variations in patients with autosomal recessive cone-rod dystrophy.** *Arch Ophthalmol* 2003, **121(6):**851-855.
23. Klevering BJ, Yzer S, Rohrschneider K, Zonneveld M, Allikmets R, van den Born LI, Maugeri A, Hoyng CB, Cremers FP: **Microarray-based mutation analysis of the ABCA4 (ABCR) gene in autosomal recessive cone-rod dystrophy and retinitis pigmentosa.** *Eur J Hum Genet* 2004, **12(12):**1024-1032.
24. Maugeri A, Klevering BJ, Rohrschneider K, Blankenagel A, Brunner HG, Deutman AF, Hoyng CB, Cremers FP: **Mutations in the ABCA4 (ABCR) gene are the major cause of autosomal recessive cone-rod dystrophy.** *Am J Hum Genet* 2000, **67(4):**960-966.
25. Papaioannou M, Ocaka L, Bessant D, Lois N, Bird A, Payne A, Bhattacharya S: **An analysis of ABCR mutations in British patients with recessive retinal dystrophies.** *Invest Ophthalmol Vis Sci* 2000, **41(1):**16-19.
26. Rozet JM, Gerber S, Souied E, Ducroq D, Perrault I, Ghazi I, Soubrane G, Coscas G, Dufier JL, Munnich A, Kaplan J: **The ABCR gene: a major disease gene in macular and peripheral retinal degenerations with onset from early childhood to the elderly.** *Mol Genet Metab* 1999, **68(2):**310-315.
27. Downes SM, Holder GE, Fitzke FW, Payne AM, Warren MJ, Bhattacharya SS, Bird AC: **Autosomal dominant cone and cone-rod dystrophy with mutations in the guanylate cyclase activator 1A gene-encoding guanylate cyclase activating protein-1.** *Arch Ophthalmol* 2001, **119(1):**96-105.
28. Nakazawa M, Kikawa E, Chida Y, Wada Y, Shiono T, Tamai M: **Autosomal dominant cone-rod dystrophy associated with mutations in codon 244 (Asn244His) and codon 184 (Tyr184Ser) of the peripherin/RDS gene.** *Arch Ophthalmol* 1996, **114(1):**72-78.
29. Demirci FY, Rigatti BW, Wen G, Radak AL, Mah TS, Baic CL, Traboulsi EI, Alitalo T, Ramser J, Gorin MB: **X-linked cone-rod dystrophy (locus COD1): identification of mutations in RPGR exon ORF15.** *Am J Hum Genet* 2002, **70(4):**1049-1053.
30. Hameed A, Abid A, Aziz A, Ismail M, Mehdi SQ, Khaliq S: **Evidence of RPGRIP1 gene mutations associated with recessive cone-rod dystrophy.** *J Med Genet* 2003, **40(8):**616-619.
31. Sohocki MM, Perrault I, Leroy BP, Payne AM, Dharmaraj S, Bhattacharya SS, Kaplan J, Maumenee IH, Koenekoop R, Meire FM, Birch DG, Heckenlively JR, Daiger SP: **Prevalence of AIPL1 mutations in inherited retinal degenerative disease.** *Mol Genet Metab* 2000, **70(2):**142-150.
32. Kelsell RE, Gregory-Evans K, Payne AM, Perrault I, Kaplan J, Yang RB, Garbers DL, Bird AC, Moore AT, Hunt DM: **Mutations in the retinal guanylate cyclase (RETGC-1) gene in dominant cone-rod dystrophy.** *Hum Mol Genet* 1998, **7(7):**1179-1184.
33. Perrault I, Rozet JM, Gerber S, Kelsell RE, Souied E, Cabot A, Hunt DM, Munnich A, Kaplan J: **A retGC-1 mutation in autosomal dominant cone-rod dystrophy.** *Am J Hum Genet* 1998, **63(2):**651-654.
34. Warburg M, Sjo O, Tranebjaerg L, Fledelius HC: **Deletion mapping of a retinal cone-rod dystrophy: assignment to 18q211.** *Am J Med Genet* 1991, **39(3):**288-293.
35. Kylstra JA, Aylsworth AS: **Cone-rod retinal dystrophy in a patient with neurofibromatosis type 1.** *Can J Ophthalmol* 1993, **28(2):**79-80.
36. Khaliq S, Hameed A, Ismail M, Anwar K, Leroy BP, Mehdi SQ, Payne AM, Bhattacharya SS: **Novel locus for autosomal recessive cone-rod dystrophy CORD8 mapping to chromosome 1q12-Q24.** *Invest Ophthalmol Vis Sci* 2000, **41(12):**3709-3712.
37. Danciger M, Hendrickson J, Lyon J, Toomes C, McHale JC, Fishman GA, Inglehearn CF, Jacobson SG, Farber DB: **CORD9 a new locus for arCRD: mapping to 8p11, estimation of frequency, evaluation of a candidate gene.** *Invest Ophthalmol Vis Sci* 2001, **42(11):**2458-2465.
38. Zernant J, Kulm M, Dharmaraj S, den Hollander AI, Perrault I, Preising MN, Lorenz B, Kaplan J, Cremers FP, Maumenee I, Koenekoop RK, Allikmets R: **Genotyping microarray (disease chip) for Leber congenital amaurosis: detection of modifier alleles.** *Invest Ophthalmol Vis Sci* 2005, **46(9):**3052-3059.
39. Clarke G, Collins RA, Leavitt BR, Andrews DF, Hayden MR, Lumsden CJ, McInnes RR: **A one-hit model of cell death in inherited neuronal degenerations.** *Nature* 2000, **406(6792):**195-199.
40. Sarra GM, Stephens C, de Alwis M, Bainbridge JW, Smith AJ, Thrasher AJ, Ali RR: **Gene replacement therapy in the retinal degeneration slow (rds) mouse: the effect on retinal degeneration following partial transduction of the retina.** *Hum Mol Genet* 2001, **10(21):**2353-2361.

Publique con **BioMed Central** y cada científico podrá leer su trabajo de manera gratuita

«BioMed Central supone el desarrollo más significativo para difundir los resultados de la investigación biomédica de nuestra vida»
Sir Paul Nurse

Sus trabajos de investigación estarán:

- disponibles de manera gratuita para toda la comunidad biomédica,
- revisados y publicados de forma inmediata tras la aceptación citada en PubMed y archivados en la Central de PubMed -- manteniendo usted el copyright.

Envíe su manuscrito aquí:
http://www.biomedcentral.com/info/publishing_adv.asp

BioMedcentral